DOI: https://doi.org/10.51922/1818-426X.2025.4.58

А. Э. Зарахович, Д. С. Алексейчик, А. Ю. Почтавцев, С. Е. Алексейчик

ВИЗУАЛИЗАЦИЯ ТРАВМАТИЧЕСКИХ ПОВРЕЖДЕНИЙ СКЕЛЕТНЫХ МЫШЦ МЕТОДОМ УЛЬТРАЗВУКОВОЙ ДИАГНОСТИКИ В СУДЕБНО-МЕДИЦИНСКОЙ ПРАКТИКЕ

УО «Белорусская государственная академия связи»

Авторами на основании собственных исследований с помощью ультразвукового медицинского оборудования исследованы физические лица с травмами скелетных мышц. Изучались случаи травматизма с заранее известными обстоятельствами травмирования (в основном со слов). При этом у физических лиц были как визуально видимые наружные повреждения, так и повреждения, которые не отобразились на кожных покровах человека, но при этом присутствовали жалобы на болезненные (дискомфортные) изменения в предполагаемых областях травмирования. Научно-исследовательская работа по применению ультразвукового исследования (далее – УЗИ) в последующем ляжет в основу методических материалов и нормативных документов, которые могут использоваться медицинскими судебными экспертами при проведении экспертиз, медицинскими работниками при обследовании пациентов.

Ключевые слова: *судебно-медицинская экспертиза, ультразвуковое исследование, повреждение скелетных мышц, гематома.*

A. E. Zarakhovich, D. S. Alekseichik, A. Yu. Pochtavzev, S. E. Alekseichik

VISUALIZATION OF SKELETON MUSCLE TRAUMATIC INJURIES BY ULTRASOUND DIAGNOSTICS IN FORENSIC PRACTICE

Educational Institution «Belarusian State Academy of Communications»

The authors examined individuals with skeleton muscle injuries based on their own research using ultrasound medical equipment. The cases of injury with previously known circumstances of injury (mainly from words) were studied. In this case, individuals had both visually visible external injuries and injuries that were not reflected on the skin of a person, but at the same time there were complaints of painful (discomforting) changes in the suspected areas of injury. Research work on the use of ultrasound examination (hereinafter referred to as ultrasound) will subsequently form the basis for methodological materials and regulatory documents that can be used by medical forensic experts when conducting examinations, and by medical workers when examining patients.

Key words: *forensic examination, ultrasound, skeleton muscle damage, hematoma.*

Мышечные травмы представляют собой серьезную проблему в практике врачей судмедэкспертов. Наиболее распространенный механизм повреждения скелетных мышц связан с их растяжением (косвенное повреждение мышц), а также с прямой травмой при ударе (непосредственное повреждение мышц).

Мышцы подвержены риску разрыва как при эксцентричном сокращении во время противодействия противоправным действиям третьих лиц, так и при непосредственной травме при нанесении ударов. Наиболее серьезным при мышечной травме является повреждение миотендинозного соединения (МТС) или комплекса.

Клинически повреждения скелетных мышц можно разделить на степень 1, без заметного разрыва тканей, без существенной (менее 5 %) потери функции мышцы или силы; степень 2 – повреждение

тканей мышцы со снижением прочности и некоторой остаточной функцией; степень 3 – полный разрыв миотендинозного комплекса с полной потерей функции и иногда пальпируемым разрывом.

Медицинская визуализация имеет решающее значение для подтверждения и оценки степени тяжести мышечных травм и правильной судебно-медицинской квалификации имеющихся телесных повреждений. Кроме того, она помогает в определении тактики лечения, которая напрямую влияет на прогноз. Это особенно важно, когда восстановление занимает много времени и когда может потребоваться интервенционное или хирургическое лечение.

Широко доступны несколько методов визуализации, при этом в настоящее время в травматологии чаще всего применяются ультразвуковое исследование (УЗИ) и магнитно-резонансная томография (МРТ).

Тупая травма является наиболее распространенным механизмом прямого повреждения скелетных мышц в практике врача судмедэксперта, в основном, затрагивая нижние и верхние конечности.

В зависимости от характера рассеивания тупой силы могут наблюдаться различные степени ушиба мышц, обычно происходящие глубоко в мышечном брюшке: может присутствовать внутримышечная гематома. Тяжелая травма обычно наблюдается в случаях массивной тупой силы, направленной на кость, с огромным количеством энергии, рассеиваемой из глубокой мышцы в кость. Проникающая травма с разрывом мышц также встречается в практике судебно-медицинской экспертизы при освидетельствовании потерпевших лиц.

Клинически ушибы мышц можно разделить на легкие (потеря диапазона движения менее одной трети с более коротким временем восстановления), умеренные (потеря диапазона движения от одной трети до двух третей от нормы с умеренным временем восстановления) и тяжелые ушибы (потеря диапазона движения более двух третей с более длительным временем восстановления).

Цель исследования

Целью настоящего исследования являлась оценка возможностей широкого применения ультразвукового исследования при проведении судебно-медицинских экспертиз физических лиц по определению характера и степени тяжести телесных повреждений.

Методы

В настоящей работе нами использовался метод ультразвуковой диагностики физических лиц для определения характера телесных повреждений с помощью ультразвукового диагностического аппарата экспертного класса (Vinno65) с диапазоном частот 7–12 МГц и разрешением экрана 1680×1050 пикселей. Исследования проводились врачами-специалистами с более чем 5-летним опытом работы в области УЗИ.

УЗИ проводились В-режиме, режиме ЦДК и энергетического Доплера, а также при необходимости выполнялась ультразвуковая эластография. Глубина сканирования устанавливалась 20–40 мм. Аксиальное и латеральное разрешение составляло 0,1 и 0,2 мм соответственно. Ультразвуковой луч удерживался перпендикулярно фасциальным слоям. Мощность и общее усиление ультразвукового аппарата были отрегулированы для оптимизации визуализации фасциальных плоскостей и мышц и для получения наилучших возможных видов и сканов.

Ультразвуковой датчик размещался на коже как можно легче, чтобы избежать сдавливания тканей, но при этом был достаточно устойчивым, чтобы поддерживать достаточный контакт между зондом и кожей для получения стабильных изображений.

Исследуемое лицо находилось в таком положении тела, которое позволяло оператору иметь полный доступ к зоне травматического повреждения. Ультразвуковые сканы делались непосредственно во время исследования в режиме реального времени, а все измерения производились одновременно с обследованием.

Для контрольного сравнения исследовались и контралатеральные, «здоровые» стороны пациента.

Результаты и обсуждение

Достижения в области аппаратного обеспечения и технологии преобразователей ультразвуковых диагностических систем теперь позволяют визуализировать мышечную архитектуру с разрешением в плоскости менее 200 мкм и с толщиной среза 0,5–1,0 мм, что превышает возможности современной МРТ.

УЗИ имеет ряд явных преимуществ: оно обеспечивает динамическую оценку мышц, оно быстрое, относительно недорогое, более простое для пациентов и позволяет проводить последовательную оценку после заживления, и его можно использовать для проведения вмешательств в реальном времени. Кроме того, УЗИ может продемонстрировать мышечную структуру и другую соответствующую анатомию, окружающую травму, которая часто может быть скрыта отеком на МРТ-изображениях.

В большинстве мышечных травм симптоматическая область точно определяет место поражения мышцы. После оценки внешнего вида мышцы и ее поражения в состоянии покоя, аномальная область и окружающие ткани должны быть оценены динамически с активным и/или пассивным сокращением. Это позволяет более четко определить характер травматического изменения структуры мышцы (например, твердая или кистозная), оценить нарушение функции мышцы и любое движение разорванных волокон (что помогает дифференцировать степени разрывов).

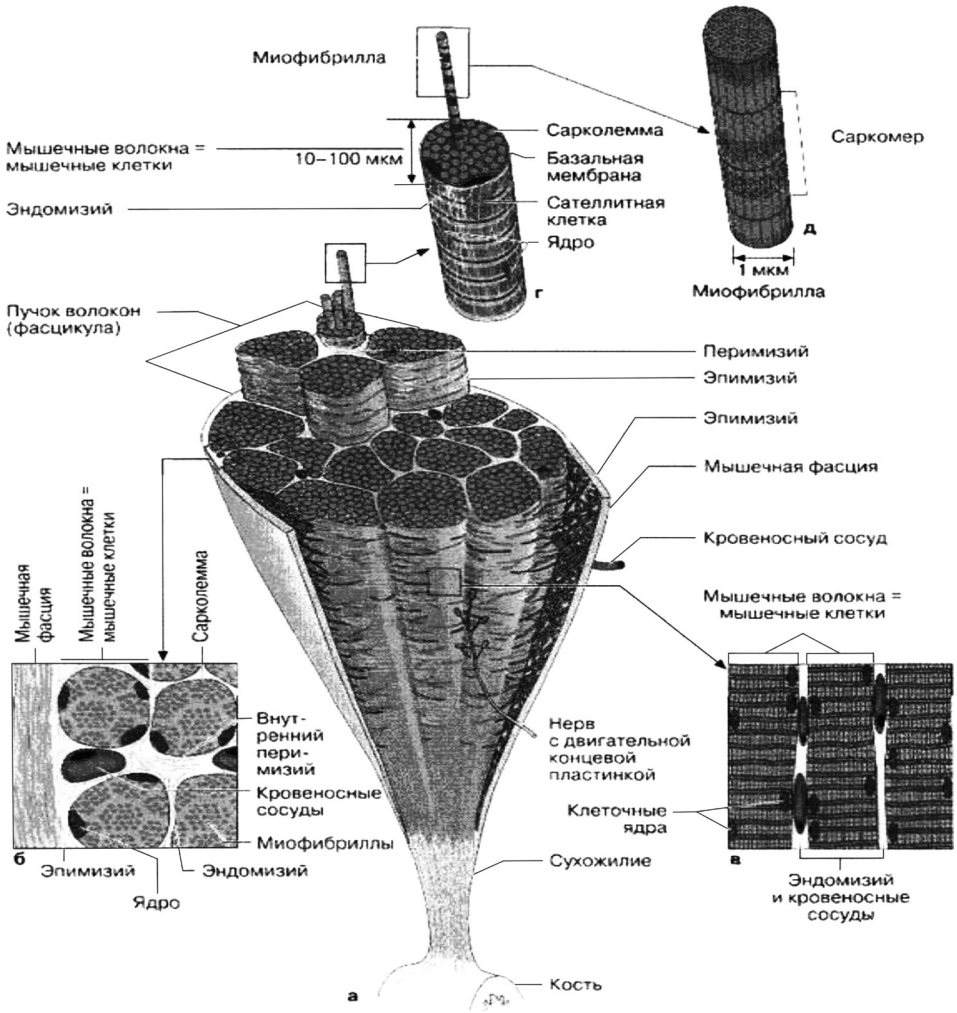

Рисунок 1. Схема строения скелетной мышцы, включая ее соединительнотканные компоненты

Могут потребоваться дополнительные позиции обследуемого, особенно в случае мышечных грыж, поскольку грыжа может стать заметной только тогда, когда пациент стоит.

Для правильной интерпретации ультразвуковых изображений мышц следует напомнить строение скелетных мышц [1]. Скелетная мышца состоит из пучков мышечных волокон, связанных воедино системой соединительнотканных компонентов (рисунок 1). Скелетные мышцы также подразделяются на одноперистые – косые волокна прикрепляются к сухожилию с одной стороны и двуперистые – косые волокна прикрепляются к сухожилию с двух сторон.

Нормальные мышечные волокна расположены в параллельных гипоэхогенных пучках (пучках), окруженных эхогенными фиброзно-жировыми перегородками в «перистой» конфигурации (см. рисунки 2 и 3). Мышечные волокна и пучки имеют низкую эхогенность по сравнению с прилегающими фасциями и нервной тканью. Из-за своей толщины перимизий, который кажется относительно эхогенным из-за своего волокнистого (коллагенового) содержания, можно увидеть в перистых мышцах при продольном сканировании как несколько параллельных линий, образующих косые углы (разделенные гипоэхогенными пучками) с миотендинозными соединениями.

Соединение мышц и сухожилий (миотендинозное соединение, МТС) представляет собой высоко специфический тканевый интерфейс, где фасция мышцы пересекается с внеклеточным матриксом сухожилия.

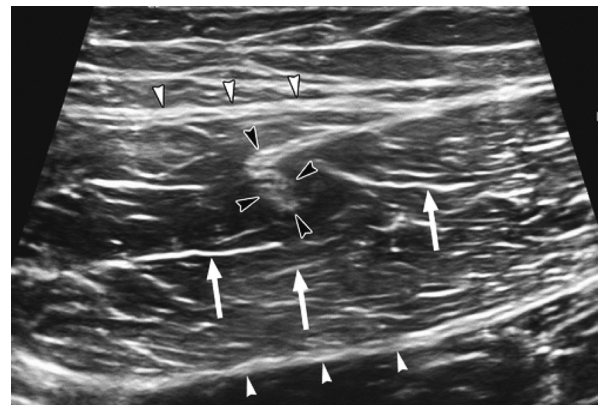

Рисунок 2. Поперечная сонограмма прямой мышцы бедра показывает нормальный эхогенный эпимизий (белые наконечники стрелок), перимизий (стрелки) с промежуточными гипоэхогенными пучками и нормальный эхогенный МТС (черные наконечники стрелок)

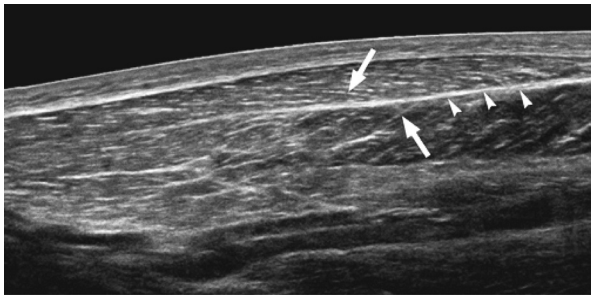

Рисунок 3. Продольная сонограмма икроножной мышцы показывает нормальный эхогенный перимизий (стрелки) с промежуточными гипоэхогенными пучками, сходящимися в перистом направлении к МТС (наконечники стрелок)

МТС функционирует как особая структура, облегчающая передачу силы от сокращающихся мышечных волокон к скелетной системе, обеспечивая движение. Учитывая, что МТС постоянно подвергается постоянным механическим силам во время физической активности, оно подвержено травмам. Разрывы в МТС часто сопровождают повреждение как сухожильных, так и мышечных тканей.

Ориентация перимизия к длинной оси мышцы косая в одно-/двуперистых мышцах и параллельна в веретенообразных мышцах. Эти линейные структуры сходятся к МТС, при этом сухожилие рассматривается как дискретная фибриллярная эхогенная структура, поскольку оно становится более определенным. В поперечной плоскости мышечные волокна являются гипоэхогенными, а промежуточные перегородки видны как более мелкие линейные области и эхогенные «точки». Наконец, еще один толстый слой фасции, называемый эпимизием, окружает всю мышцу и также является эхогенным из-за своего волокнистого содержимого.

Спектр признаков повреждения мышцы на УЗИ ранее был описан Peetrons [6].

При клинических травмах 1 степени ультразвуковые изображения могут быть либо отрицательными, либо показывать очаговые или диффузные плохо

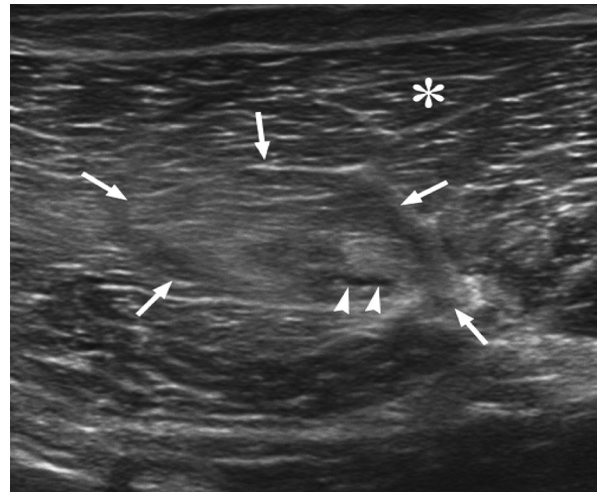

Рисунок 4. Повреждение двуглавой мышцы бедра 1 степени. Поперечная сонограмма левого бедра показывает нормальную мышцу (*) с небольшой областью эхогенной отечной мышцы (стрелки), содержащей крошечную область гипоэхогенного нарушения (наконечники стрелок)

определенные области повышенной эхогенности внутри мышцы в месте травмы. Травмы 1 степени могут также включать травмы, демонстрирующие минимальное очаговое разрушение волокон, занимающее менее 5 % площади поперечного сечения мышцы, представленное четко определенной очаговой гипоэхогенной или анэхогенной областью внутри мышцы (рисунок 4).

Наличие областей частичного разрушения волокон (менее 100 % площади поперечного сечения пораженной мышцы), видимых при УЗИ, представляет собой травму 2 степени (рисунок 5). Обычно наблюдается разрыв эхогенных перимизиальных полос вокруг либо МТС, либо миофасциального соединения.

При травмах 2 степени может образоваться внутримышечная гематома, и ее эхогенность зависит от временной эволюции травмы. Первоначально (24–48 часов) внутримышечные гематомы обычно выглядят как плохо очерченный мышечный разрыв,

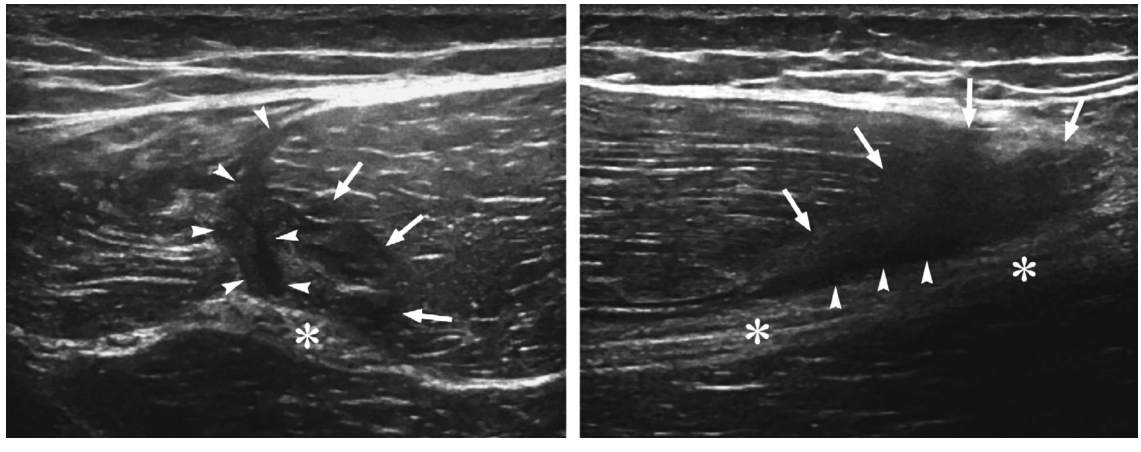

a *b*

Рисунок 5. Повреждение полусухожильной мышцы 2 степени с диффузной болью в ноге: *a* – поперечная и *b* – продольная сонограммы левого бедра показывают гипоэхогенный разрыв мышцы (стрелки) с гематомой (наконечники стрел), распространяющейся вдоль разорванного перимизия

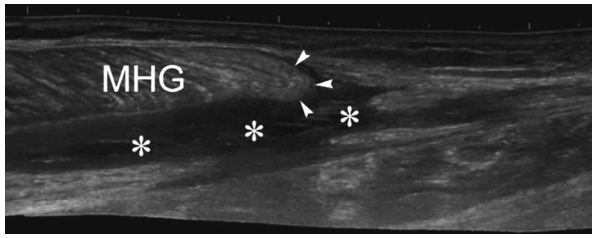

Рисунок 6. Повреждение медиальной головки икроножной мышцы (*MHG*) 3 степени. Продольная прицельная сонограмма показывает отёчную мышцу (медиальная головка икроножной мышцы) с полным разрывом, вызывающим ретракцию (наконечники стрелок), и обширную гематому (*)

разделенный гипоэхогенной жидкостью с повышенной эхогенностью окружающей мышцы. В течение этого периода гематомы уплотняются и становятся гиперэхогенными по сравнению с окружающей мышцей. Еще через 48–72 часа гематомы превращаются в четко очерченные гипоэхогенные скопления жидкости с эхогенным краем.

Полный разрыв или разрушение МТС с различной степенью ретракции, отображенное на УЗИ, представляет собой травму 3 степени (рисунок 6). Повреждения 3 степени обычно клинически очевидны с пальпируемым зазором между втянутыми концами пораженной мышцы. Кроме того, с помощью УЗИ может быть отображена перифасциальная жидкость, которая может иметь повышенную эхогенность из-за присутствия внесосудистой крови, но обычно является гипоэхогенной, поскольку большинство исследований проводятся более чем через 24 часа после травмы.

Обнаружение перифасциальной жидкости не является специфической особенностью, поскольку она может наблюдаться при любой степени травмы.

Большинство мышечных повреждений происходит вокруг МТС [4]. Интерстициальный отек и кровоизлияние вокруг МТС часто могут распространяться вдоль соседних мышечных волокон и пучков.

Наличие только отечного рисунка, без существенного нарушения мышечных волокон или мышечной архитектуры, обычно трактуют как повреждение 1 степени тяжести и потеря мышечной функции обычно не наблюдается. Небольшая перифасциальная жидкость может сопровождать травмы 1 степени.

Если к описанным выше признакам 1 степени дополнительно отмечается частичный разрыв мышцы с образованием гематомы вокруг МТС, то это уже трактуется как травма 2 степени. При травмах 2 степени имеется и некоторая потеря функции поврежденной мышцы. Умеренное и иногда большое количество перифасциальной жидкости присутствует при травмах 2 степени.

При травмах 3 степени тяжести имеется полный разрыв МТС с локальной гематомой, заполняющей зазор, созданный разрывом. Клинического обследования обычно достаточно для диагностики повреждений 3 степени, при которых наблюдается полная потеря функции, пальпируемый разрыв и ретракцию мышц. Полные отрывные повреждения МТС или сухожилия от костного прикрепления также считаются травмами 3 степени.

Предложена и используется классификация тяжести мышечной травмы по данным УЗИ (*Peetrons*):

степень тяжести мышечной травмы 1: нет отклонений или очаговое/диффузное кровотечение (гиперэхогенность) без или менее 5 % поврежденных волокон;

степень тяжести мышечной травмы 2: частичный разрыв мышцы с вовлечением более 5 % поврежденных волокон, с фасциальным повреждением или без него;

степень тяжести мышечной травмы 3: полный разрыв мышцы с ретракцией разорванных концов мышцы.

Для установления степени утраты функции травмированной мышцы в судебно-медицинской экспертизе физических лиц важно мониторировать процесс заживления и возможные осложнения мышечных травм.

Результаты УЗИ, наблюдаемые при нормальном заживлении, зависят от характера исходной травмы и начальных сонографических данных. Незначительные травмы или травмы 1 степени могут проявляться повышенной эхогенностью во время заживления в исследованиях УЗИ, что было зафиксировано в 50 % случаев травм 1 степени. В этой ситуации нормальным заживлением считается уменьшение размера или разрешение области повышенной эхогенности.

Более существенные (степень 2) травмы могут представлять собой гипоэхогенные области, указывающие на жидкость, прилегающую к мышечным фибриллам или прилегающую к эпимизию. Разрешение или существенное уменьшение количества жидкости следует ожидать во время нормального процесса заживления. Любая гематома или скопление жидкости должны уменьшаться в размере, а макроскопические разрывы мышц могут демонстрировать эхогенность краев разрыва по мере заживления. Со временем небольшие разрывы могут заполняться эхогенным материалом, вероятно, представляющим собой рубцовую ткань.

Рубец биомеханически прочнее, чем нативное мышечно-сухожильное соединение, и важно идентифицировать эти области рубцевания, поскольку поблизости могут возникать повторные травмы.

Основным преимуществом УЗИ для оценки заживления при травмах мышц является возможность проведения динамической оценки до и после сокращения мышц, которая может отображать или не отображать сохранение разрыва волокон после клинического лечения и реабилитации [11].

Мышечные травмы могут осложняться, одним из которых являются мышечные грыжи [3]. Они являются редким осложнением и являются результатом прямой травмы мышцы, которая может выпячиваться

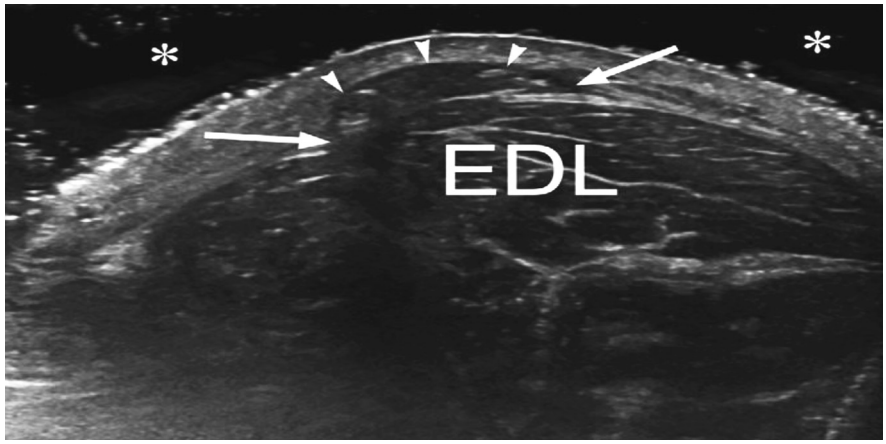

Рисунок 7. Грыжа мышц длинного разгибателя пальцев. Поперечная прицельная сонограмма демонстрирует длинный разгибатель пальцев (*EDL*) с дефектом эпимизея (стрелки) и грыжу мышц (наконечники стрелок)

через небольшой фасциальный дефект. Чаще всего поражаются нижние конечности, чаще всего поражается передняя большеберцовая мышца. Клинически у этих пациентов присутствует хроническая мышечная боль при нагрузке или без нее.

На ультразвуковых изображениях можно увидеть нормальную мышечную ткань, проходящую через очаговый фасциальный дефект (рисунок 7).

Еще одно осложнение мышечных травм – это посттравматический оссифицирующий миозит. Посттравматический оссифицирующий миозит (ПТМО) – это неопухолевая пролиферация кости и хряща в скелетных мышцах в месте предыдущей травмы или повторной травмы и/или гематомы. ПТМО чаще всего поражает бедро и руку, при этом передние группы мышц поражаются чаще, чем задние. Проксимальные отделы конечности поражаются чаще, чем дистальные части [9].

Иногда можно обнаружить первые признаки эктопической кости на рентгенограммах уже через 18–21 день после травмы, формирование эктопической кости обычно отстает от симптомов на несколько недель, и, таким образом, точный рентгенологический диагноз может быть поставлен только значительно позже.

На ультразвуковых сонограммах ПТМО имеет характерный рисунок периферической кальцификации, обычно не наблюдаемый при других кальцифицирующих поражениях мягких тканей. Также отображается повышенная васкуляризация в режиме энергетического Доплера и цветного доплеровского картирования.

Результаты собственных наблюдений. По направлениям судебно-медицинских экспертов нами проведено 34 УЗИ пациентам с различными травматическими повреждениями мышц, связок, подкожно-жировой клетчатки и других мягких тканей в сроки от 1 до 127 дней после травмы. У 19 пациентов были выявлены гематомы с локализацией в подкожно-жировой клетчатке и межмышечных пространствах. У 5 из обследованных нами пациентов УЗИ проведено спустя 10 и более дней (60–127 дней) после травмы.

У ряда обследованных нами пациентов с гематомами в подлежащих тканях в процессе заживления по данным УЗИ в динамике отмечалось существенное

Рисунок 8. Травма мышц предплечья 4-х дневной давности. В подлежащих мягких тканях визуализируются гиперэхогенные гематомы в стадии организации. Хорошо видно неповрежденное МТС мышцы, прилегающей к лучевой кости

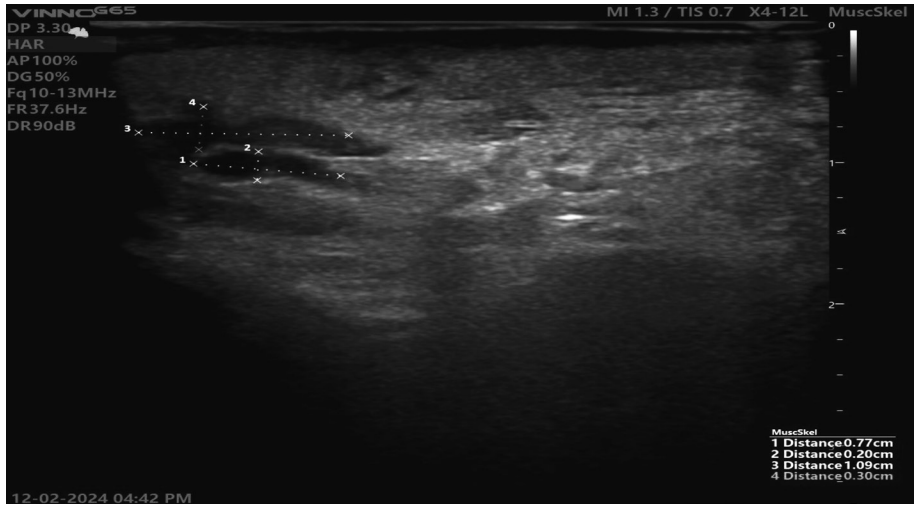

Рисунок 9. Травма ягодичной области давностью 6 часов. Хорошо видны эхонегативные гематомы вытянутой формы и выраженный отек подлежащих мягких тканей. Повреждений ягодичных мышц не выявлено

Рисунок 10. Травма верхней трети левого бедра давностью 12 часов. Хорошо видны эхонегативные мелкие гематомы овальной формы и выраженный отек подлежащих мягких тканей. Глубже расположенная мышца не повреждена

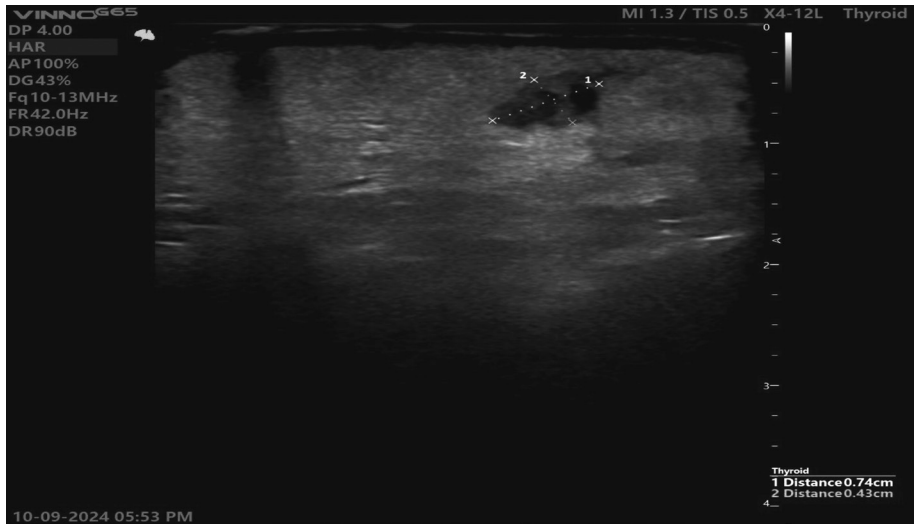

Рисунок 11. Травма в области левого плеча давностью 10 часов. Хорошо видна эхонегативная гематома с отеком мягких тканей. Глубже расположенная мышца не повреждена

уменьшение размеров гематом. По нашим наблюдениям так было у троих пациентов из пяти. У четвертого пациента на 60-й день после травмы на месте посттравматической гематомы в межмышечном пространстве верхней трети левого плеча образовалось анэхогенное образование 19×8 мм – посттравматическое серозоцеле. У пятого пациента на 127 день после травмы правого голеностопного сустава в процессе заживления образовался посттравматический тендовагинит правого ахиллова сухожилия без признаков полного разрыва.

Ниже приведены несколько сонограмм травмированных зон собственных наблюдений.

Заключение и выводы

• УЗИ обеспечивает динамическую оценку мышц, является быстрым, относительно недорогим и простым для пациентов методом, позволяя выявлять и оценивать тяжесть мышечных травм, а также проводить мониторинг процессов заживления полученных травм; под контролем УЗИ можно проводить лечебные вмешательства (операции и др.) в реальном времени.

• Основным преимуществом УЗИ для оценки заживления мышечных травм является возможность проведения динамической оценки состояния травмированной мышцы до и после ее сокращения, что позволяет распознать сохранение разрушения части мышечных волокон после клинического лечения и реабилитации.

• У обследованных нами физических лиц с мышечной травмой была диагностирована мышечная травма 1-й степени тяжести без нарушения целостности мышечных волокон.

Автор заявляет об отсутствии конфликта интересов.

Литература

1. *Двурекова*, Е. А. Структурно-функциональная организация скелетной мышечной ткани / Е. А. Двурекова, С. С. Артемьева, И. Е. Попова. – Воронеж: ВГИФК, 2019. – 175 с.

2. *Никифорова*, А. И. Применение ультразвука для диагностики различных патологий // А. И. Никифорова Научно-практический электронный журнал Аллея Науки. – 2023. – № 5(80). – С. 1–4.

3. *Щикота*, А. М. Ургентная диагностика скелетно-мышечной травмы: возможности ультразвукового метода // А. М. Щикота, И. В. Погонченкова, С. А. Гуменюк // Практическая медицина. – 2021. – Т. 19, № 3. – С. 81–86.

4. *Van Holsbeeck*, M., Introcaso J. Sonography of muscle. In: Van Holsbeeck M., Introcaso J., eds. Musculoskeletal ultrasound. – 2nd ed. – St Louis, Mo: Mosby, 2001. – P. 23–75.

5. *Connell*, D. A. Longitudinal study comparing sonographic and MRI assessments of acute and healing hamstring injuries / D. A. Connell, M. E. Schneider-Kolsky, J. L. Hoving [et al.] // AJR Am J Roentgenol. – 2004. – № 183(4). – P. 975–984.

6. *Peetrons*, P. Ultrasound of muscles // Eur Radiol. – 2002. – № 12(1). – P. 35–43.

7. *Koulouris*, G., Connell D. Hamstring muscle complex: an imaging review // RadioGraphics. – 2005. – № 25(3). – P. 571–586.

8. *Deutsch*, A. L., Mink J. H. Magnetic resonance imaging of musculoskeletal injuries // Radiol Clin North Am. – 1989. – № 27(5). – P. 983–1002.

9. *Douis*, H., Gillett M., James S. L. Imaging in the diagnosis, prognostication, and management of lower limb muscle injury // Semin Musculoskelet Radiol. – 2011. – № 15(1). – P. 27–41.

10. *Cermak*, N. M., Noseworthy M. D., Bourgeois J. M., Tarnopolsky M. A., Gibala M. J. Diffusion tensor MRI to assess skeletal muscle disruption following eccentric exercise // Muscle Nerve. – 2012. – № 46(1). – P. 42–50.

11. *Järvinen*, T. A., Järvinen M., Kalimo H. Regeneration of injured skeletal muscle after the injury // Muscles Ligaments Tendons J. – 2014. – № 3(4). – P. 337–345.

References

1. *Dvurekova*, E. A. Strukturno-funkcional'naya organizaciya skeletnoj myshechnoj tkani / E. A. Dvurekova, S. S. Artem'eva, I. E. Popova. – Voronezh: VGIFK, 2019. – 175 s.

2. *Nikiforova*, A. I. Primenenie ul'trazvuka dlya diagnostiki razlichnyh patologij // A. I. Nikiforova Nauchno-prakticheskij elektronnyj zhurnal Alleya Nauki. – 2023. – № 5(80). – S. 1–4.

3. *Shchikota*, A. M. Urgentnaya diagnostika skeletno-myshechnoj travmy: vozmozhnosti ul'trazvukovogo metoda // A. M. Shchikota, I. V. Pogonchenkova, S. A. Gumenyuk // Prakticheskaya medicina. – 2021. – Vol. 19, № 3. – S. 81–86.

4. *Van Holsbeeck*, M., Introcaso J. Sonography of muscle. In: Van Holsbeeck M., Introcaso J., eds. Musculoskeletal ultrasound. – 2nd ed. – St Louis, Mo: Mosby, 2001. – P. 23–75.

5. *Connell*, D. A. Longitudinal study comparing sonographic and MRI assessments of acute and healing hamstring injuries / D. A. Connell, M. E. Schneider-Kolsky, J. L. Hoving [et al.] // AJR Am J Roentgenol. – 2004. – № 183(4). – P. 975–984.

6. *Peetrons*, P. Ultrasound of muscles // Eur Radiol. – 2002. – № 12(1). – P. 35–43.

7. *Koulouris*, G., Connell D. Hamstring muscle complex: an imaging review // RadioGraphics. – 2005. – № 25(3). – P. 571–586.

8. *Deutsch*, A. L., Mink J. H. Magnetic resonance imaging of musculoskeletal injuries // Radiol Clin North Am. – 1989. – № 27(5). – P. 983–1002.

9. *Douis*, H., Gillett M., James S. L. Imaging in the diagnosis, prognostication, and management of lower limb muscle injury // Semin Musculoskelet Radiol. – 2011. – № 15(1). – P. 27–41.

10. *Cermak*, N. M., Noseworthy M. D., Bourgeois J. M., Tarnopolsky M. A., Gibala M. J. Diffusion tensor MRI to assess skeletal muscle disruption following eccentric exercise // Muscle Nerve. – 2012. – № 46(1). – P. 42–50.

11. *Järvinen*, T. A., Järvinen M., Kalimo H. Regeneration of injured skeletal muscle after the injury // Muscles Ligaments Tendons J. – 2014. – № 3(4). – P. 337–345.

Поступила 13.03.2025 г.