

О. А. Говорухина, А. А. Свирский

## РЕЦИДИВИРУЮЩИЙ ПОСЛЕОПЕРАЦИОННЫЙ ГИРШПРУНГ-АССОЦИИРОВАННЫЙ ЭНТЕРОКОЛИТ

ГУ «Республиканский научно-практический центр детской хирургии»,  
Минск

**Введение.** Гиршпрунг-ассоциированный энтероколит – одно из самых опасных осложнений болезни Гиршпрунга. Случаи рецидивирующего энтероколита после операции встречаются при разных методах хирургического лечения в любом возрасте пациента. Сложность лечения Гиршпрунг-ассоциированного энтероколита явилось основанием для проведения исследования и наметить пути решения проблемы.

**Цель:** разработка лечебно-диагностических мероприятий рецидивирующего энтероколита у пациентов с БГ после операции низведения кишки.

**Материалы и методы.** С 2010 по 2024 г. в РНПЦ детской хирургии оперировано 112 пациентов методом трансанального эндоректального низведения кишки (ТЕРТ) до 3 лет с БГ. За этот период мы наблюдали 25 случаев послеоперационного энтероколита. Из них 16 пациентов имели послеоперационный энтероколит с рецидивирующим течением.

**Результаты.** Проанализированы причины возникновения рецидивирующих послеоперационных энтероколитов при болезни Гиршпрунга у пациентов, оперированных до 3-х летнего возраста. Применение метода иссечения задней мышечной манжеты при выполнении операции трансанального эндоректального низведения кишки (в 2015 году) привело к снижению количества послеоперационных энтероколитов, связанных с калостазом (общее количество энтероколитов уменьшилось с 34 % в период 2010–2014 годы до 14,3 % в период 2020–2024 годы). Разработан алгоритм, позволяющий выявить причины рецидивирующих Гиршпрунг-ассоциированных энтероколитов, а также комплекс лечебных мероприятий в случае их выявления. При наличии у пациентов рецидивирующего Гиршпрунг-ассоциированного энтероколита в стенке кишки запускаются аутоиммунные процессы, связанные с воспалением.

**Заключение.** Уменьшение количества энтероколитов можно достичь при применении современных методов хирургического лечения болезни Гиршпрунга, своевременным выявлением анатомической причины (стеноз или остаточный аганглиоз) и ее устранением, адекватным послеоперационным лечением, назначением профилактического лечения Гиршпрунг-ассоциированного энтероколита и длительным диспансерным наблюдением пациентов, прооперированных по поводу болезни Гиршпрунга.

**Ключевые слова:** рецидивирующий Гиршпрунг-ассоциированный энтероколит, болезнь Гиршпрунга.

О. А. Govorukhina, А. А. Svirsky

## RECURRENT HIRSCHSPRUNG-ASSOCIATED ENTEROCOLITIS

State Institution “Republican Scientific and Practical Center for Pediatric Surgery”,  
Minsk

**Introduction.** Hirschsprung-associated enterocolitis is one of the most dangerous complications of Hirschsprung’s disease. Cases of recurrent enterocolitis after surgery occur with different methods of surgical treatment, at any age of the patient. The complexity of the treatment of Hirschsprung-associated enterocolitis was the basis for conducting a study and outlining ways to solve the problem.

**Aim:** to develop therapeutic and diagnostic measures for recurrent enterocolitis in patients with GD after bowel pull-down surgery.

**Materials and methods.** From 2010 to 2024, 112 patients under 3 years of age with GD were operated on in the Republican Scientific and Practical Center for Pediatric Surgery using the transanal endorectal bowel pull-down (TERT) method. During this period, we observed 25 cases of postoperative enterocolitis. Of these, 16 patients had recurrent postoperative enterocolitis.

**Results.** The causes of recurrent postoperative enterocolitis in Hirschsprung's disease in patients operated on before the age of 3 years were analyzed. The use of the posterior muscle cuff excision method during transanal endorectal bowel pull-down surgery (in 2015) led to a decrease in the number of postoperative enterocolitis associated with colostasis (the total number of enterocolitis decreased from 34 % in the period 2010–2014 to 14.3 % in the period 2020–2024). An algorithm has been developed to identify the causes of recurrent Hirschsprung-associated enterocolitis, as well as a set of therapeutic measures if they are detected. In patients with recurrent Hirschsprung-associated enterocolitis, autoimmune processes associated with inflammation are triggered in the intestinal wall.

**Conclusion.** A decrease in the number of enterocolitis can be achieved by using modern methods of surgical treatment of Hirschsprung's disease, timely detection of the anatomical cause (stenosis or residual aganglionosis) and its elimination, adequate postoperative treatment, the appointment of preventive treatment for Hirschsprung-associated enterocolitis and long-term follow-up of patients operated on for Hirschsprung's disease.

**Key words:** recurrent Hirschsprung-associated enterocolitis, Hirschsprung's disease.

Гиршпрунг-ассоциированный энтероколит (ГАЭК) – одно из самых опасных осложнений болезни Гиршпрунга (БГ). Частота энтероколита составляет 6–50 % до хирургического лечения БГ, после операции вероятность возникновения сохраняется, составляет до 35 % у разных авторов [1]. Энтероколит часто носит рецидивирующий характер, т. е. возникнув один раз до или после операции, с высокой вероятностью он может повториться неоднократно. Много работ было посвящено изучению причин ГАЭК, патогенез его до конца не изучен, указываются как причины его развития нарушение барьерной функции кишки, бактериальная транслокация и нарушение иммунного статуса в стенке кишки [2–4]. Случаи рецидивирующего энтероколита после операции встречаются при разных методах хирургического лечения, в любом возрасте пациента. Сложность предупреждения развития и лечения ГАЭК явилась основанием для проведения исследования и определения путей решения проблемы.

**Цель:** разработка лечебно-диагностических мероприятий рецидивирующего энтероколита у пациентов с БГ после операции низведения кишки.

#### Материалы и методы

С 2010 по 2024 в РНПЦ детской хирургии оперировано 112 пациентов методом трансанального эндоректального низведения кишки (ТЕРТ) до 3 лет с БГ. За этот период мы наблюдали 25 случаев послеоперационного энтероколита. Из них 16 пациентов имели послеоперационный энтероколит с рецидивирующим течением.

Всем пациентам проведены общеклинические обследования, а также ректальный осмотр пациента

на предмет выявления стеноза в области колоанального анастомоза.

При проведении исследования также применялись следующие методы:

- рентгенологические методы исследования (обзорная рентгенограмма, пассаж контрастного вещества, ирригоскопия);

- морфологические методы исследования (световая микроскопия, иммуногистохимические методы, дополнительно – электронная микроскопия).

Статистическая обработка полученных результатов проводилась с применением пакета прикладных программ «STATISTICA» (Version 10-Index, StatSoft Inc., лицензионный № BXXR207F383502FA-Д).

#### Результаты

За период с 2010 по 2024 год (15 лет) мы наблюдали 25 случаев послеоперационного энтероколита. Из них 16 пациентов имели послеоперационный энтероколит с рецидивирующим течением. У 13 из них Гиршпрунг-ассоциированный энтероколит наблюдался до операции. Эти пациенты имели не менее 2 эпизодов энтероколита после операции.

Проанализированы причины возникновения рецидивирующих послеоперационных энтероколитов при болезни Гиршпрунга у пациентов, оперированных до 3-х летнего возраста.

Количество послеоперационных энтероколитов достоверно не зависело от возраста пациентов на момент операции (таблица 1).

Применение метода иссечения задней мышечной манжеты при выполнении операции ТЕРТ (в 2015 году) привело к снижению количества послеоперационных энтероколитов (таблица 2).

## Оригинальные научные публикации

Таблица 1. Количество случаев энтероколита в зависимости от возраста пациента на момент операции

№	Возраст на момент операции	n	Число пациентов с послеоперационным энтероколитом, n (%)
1	< 3 мес.	42	8 (19,0 %)
2	3 мес. – 1 год	38	11 (28,9 %)
3	1–3 года	32	6 (18,8 %)
	p	–	0,48
Всего		112	25 (22,3 %)

Таблица 2. Количество послеоперационных энтероколитов за 15 лет, по периодам в 5 лет с 2010 по 2024 годы

№ группы пациентов	Годы	Всего пациентов	Количество энтероколитов, n (%)
1	2010–2014	38	13 (34,2 %)
2	2015–2019	48	8 (16,7 %)
3	2020–2024	26	4 (14,3 %)
Всего	2010–2024	112	25 (22,3 %)

Произведена статистическая обработка данных непараметрическим методом по Пирсону  $\chi^2$ ,  $p$ ,  $df = 1$ . Принятие решения о статистически значимых различиях при  $p = 0,05$  CI (95 %) (таблица 3).

Таблица 3. Статистически значимые различия по количеству послеоперационных энтероколитов между группами пациентов

Группы сравнения	Послеоперационный энтероколит
Между 1 и 2 группами	$p = 0,068$ ; $\chi^2 = 3,54$
Между 1 и 3 группами	$p = 0,090$ ; $\chi^2 = 2,80$
Между 2 и 3 группами	$p = 0,891$ ; $\chi^2 = 0,02$
Между 1 и 2+3 группами	$p = 0,032$ ; $\chi^2 = 4,69$

Наиболее значимые снижения количества энтероколитов произошли между группами 1 и 2+3 после модификации методики эндоректальной диссекции с иссечением мышечного цилиндра по задней полуокружности прямой кишки и назначения профилактического лечения послеоперационного энтероколита.

Иссечение мышечного цилиндра прямой кишки уменьшает вероятность возникновения спазма и стеноза в области колоанального анастомоза и анального канала, а следовательно, уменьшилось количество послеоперационного энтероколита, связанного с калостазом (общее количество энтероколитов уменьшилось с 34 % в период 2010–2014 годы до 14,3 % в период 2020–2024 годы).

После операции низведения для антибактериальной терапии пациентам назначались цефалоспорины 3–4 поколений в сочетании с метронидазолом.

Лечение ГАЭК требовало назначения антибиотиков широкого спектра действия в сочетании с метронидазолом или ванкомицином, инфузионной терапии для нормализации водно-электролитного баланса, снижения энтеральной нагрузки и декомпрессию толстой кишки.

Профилактика возникновения энтероколита заключалась в назначении после выписки из стацио-

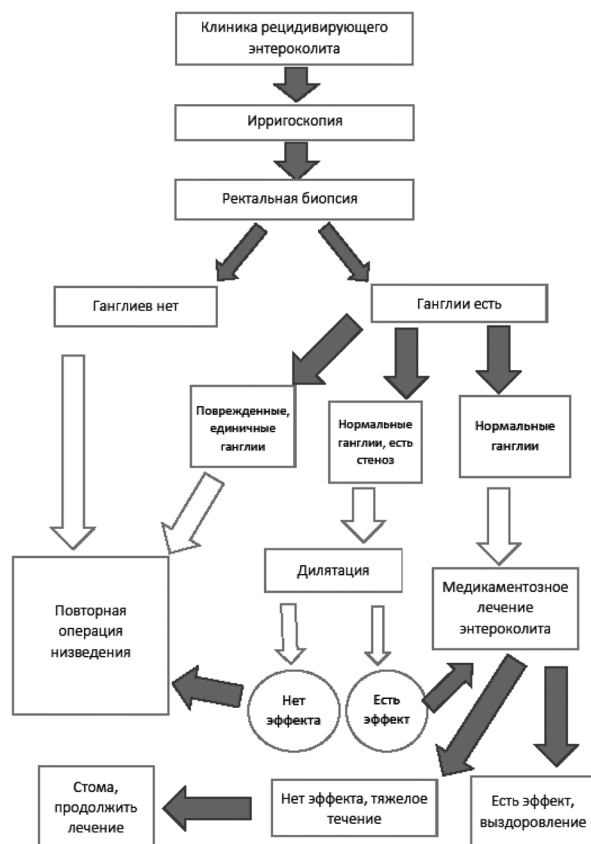


Рисунок. Схема лечебно-диагностических мероприятий при рецидивирующих послеоперационных энтероколитах у пациентов с БГ

нара метронидазола и пробиотиков сроком на 1 месяц, прием которых мог быть при необходимости продлен на столько, на сколько необходимо. Лечение проводилось под контролем общего анализа крови, анализов кала на дисбактериоз.

Разработан алгоритм, позволяющий выявить причины рецидивирующих Гиршпрунг-ассоциированных энтероколитов в послеоперационном периоде, а также комплекс лечебных мероприятий в случае их выявления (рисунок).

Данный алгоритм применен в 16 случаях рецидивирующих послеоперационных энтероколитов в исследуемой группе пациентов и доказал свою эффективность (таблица 4).

Остаточный агангиоз, выявленный в 2-х случаях, являлся дефектом диагностики длины зоны агангиоза в период до применения интраоперационной экспресс-биопсии. Зона была определена по данным ирригоскопии. В настоящее время всем пациентам выполняется интраоперационная биопсия, что позволяет избежать ошибок в определении зоны.

У 2 пациентов, страдающих рецидивирующими энтероколитами, при биопсии низведенной кишки были выявлены поврежденные ганглии с апоптозом, что свидетельствует о нарушении их функции. Медикаментозное лечение будет неэффективно в данных

Таблица 4. Выявление причин ГАЭК и их устранение

Причины рецидивирующего энтероколита	Количество пациентов, n	Лечение
Поврежденные ганглии, ганглии с апоптозом	2	Повторная операция
Остаточный аганглиоз	2	Повторная операция
Стеноз, нормальные ганглии	1	Дилатация неэффективна Повторная операция
Стеноз, нормальные ганглии	3	Эффективная дилатация Консервативное лечение
Нормальные ганглии, нет стеноза	8	Консервативное лечение
Всего пациентов	16	Повторная операция – 5 Консервативное лечение – 11

случаях. Пациенты были прооперированы повторно с выздоровлением.

При стенозе прямой кишки в зоне колоанального анастомоза применялись бужирования. В 1 случае дилатация была неэффективна, что привело к повторной операции. Пациент выздоровел.

В остальных случаях консервативное лечение энтероколита было эффективным.

В процессе динамического наблюдения пациентов из группы исследования было отмечено, что эпизоды рецидивирующего энтероколита у 8 из них случались на фоне переносимой пациентом вирусной инфекции.

Электронно-микроскопическое исследование биоптатов участков толстой кишки пациентов с БГ в зонах аганглиоза и проксимальных отделах толстой кишки с сохраненной иннервацией показало нарушение организации регулирующих систем органа – нервной, иммунной, эндокринной и проводящей. Причиной развития дегенеративных изменений в разных слоях стенки кишки стало не только полное отсутствие интрамуральных нейронов в зоне аганглиоза, но и недоразвитие интрамуральных нервных волокон и сплетений во всех ее участках при данной патологии. Ультраструктурные изменения в стенке толстой кишки проксимальнее зоны аганглиоза свидетельствуют как о первичном недоразвитии нервно-мышечной, эндокринной и иммунной систем в данной зоне, так и о вторичных дегенеративных изменениях, развивающихся с возрастом. Клетки иммунной системы (тучные клетки, эозинофилы, эндокриноциты) подвергаются деструкции при явлениях воспаления в стенке кишки, вызывая аутоиммунные процессы. Эти изменения являются одной из причин возникновения рецидивирующего энтероколита в послеоперационном периоде. Этим можно объяснить не всегда хорошие функциональные результаты даже после успешной радикальной операции. Назначение профилактического медикаментозного лечения энтероколита в послеоперационном периоде можно считать патогенетически обоснованным.

## Обсуждение

Применение современных малоинвазивных методов хирургического лечения болезни Гиршпрунга позволило снизить количество послеоперационных осложнений. Операция трансанального эндоректального низведения кишки повсеместно доказала свою эффективность и целесообразность, особенно у пациентов раннего детского возраста при коротких формах болезни Гиршпрунга [5, 6]. Установлено, что частота возникновения послеоперационных осложнений после радикальной операции при болезни Гиршпрунга зависит от длины зоны аганглиоза, наличия предшествовавших энтероколитов до операции, а также от техники оперативного лечения и послеоперационного ведения пациентов [7, 8]. Общая частота осложнений по данным литературы составляет от 22,7 % до 38,5 % [1, 7]. Одним из дискуссионных вопросов до сих пор остается выбор метода диссекции прямой кишки. Существуют две основные техники эндоректальной диссекции – методы Соаве и Свенсона. Детскими хирургами в разных странах применяются оба метода, каждый из них имеет свои преимущества и недостатки с примерно равными отдаленными результатами [1, 2, 8]. Наши наблюдения показали, что имеются статистически значимые различия в течении послеоперационного периода после изменения варианта эндоректального низведения кишки с иссечением мышечного цилиндра прямой кишки после ее диссекции в подслизистом слое, частота возникновения послеоперационного энтероколита, вызванного калостазом, также уменьшилась (общее количество энтероколитов уменьшилось за 15 лет почти в 2,5 раза).

Электронно-микроскопическое исследование стенки кишки показало, что аутоиммунные процессы, возникающие в стенке кишки, являются причиной рецидивирующих энтероколитов у пациентов в послеоперационном периоде [9]. Таким образом, в ходе исследования выявлено, что у пациентов, перенесших Гиршпрунг-ассоциированный энтероколит, более вероятно возникновение послеоперационного энтероколита. Поэтому целесообразно назначение пациенту не только адекватного послеоперационного лечения, но и профилактических мероприятий после выписки пациента из стационара.

Уменьшение количества энтероколитов можно достичь при применении современных методов хирургического лечения болезни Гиршпрунга, своевременным выявлением анатомической причины (стеноз или остаточный аганглиоз) и ее устранением, адекватным послеоперационным лечением, назначением профилактического лечения ГАЭК и длительным диспансерным наблюдением пациентов, прооперированных по поводу БГ.

*Авторы заявляют об отсутствии конфликта интересов.*

Литература

1. Морозов, Д. А. Гиршпрунг-ассоциированный энтероколит у детей / Д. А. Морозов, Е. С. Пименова, Г. А. Королёв // Вопросы практической педиатрии. – 2019. – Т. 14, № 2. – С. 35–42. – doi: 10.20953/1817-7646-2019-2-35-42
2. Frykman, P. K. Critical evaluation of the Hirschsprung-associated enterocolitis (HAEC) score: A multicenter study of 116 children with Hirschsprung disease / P. K. Frykman, S. Kim, T. Wester [et al.]; HAEC Collaborative Research Group (HCRG) // J Pediatr Surg. – 2018. – Vol. 53, № 4. – P. 708–717. – doi: 10.1016/j.jpedsurg.2017.07.009
3. Nakamura, H. Inflammatory bowel disease in patients with Hirschsprung's disease: a systematic review and meta-analysis / H. Nakamura, T. Lim, P. Puri // Pediatr Surg Int. – 2018. – Vol. 34, № 2. – P. 149–154. – doi: 10.1007/s00383-017-4182-4.
4. Romo Muñoz, M. I. Risk factors associated with the development of enterocolitis in Hirschsprung's disease / M. I. Romo Muñoz, A. Martínez de Aragón, V. Núñez Cerezo [et al.] // Cir Pediatr. – 2018. – Vol. 31, № 1. – P. 34–38.
5. De la Torre-Mondragon, L. Transanal Endorectal Pull-Through for Hirschsprung's Disease / L. De la Torre-Mondragon, J. A. Ortega-Salgado // J Pediatr Surg. – 1998. – Vol. 33, № 8. – P. 1283–1286. – doi: 10.1016/s0022-3468(98)90169-5.
6. Zhang, Y. One-stage transanal endorectal pull-through for Hirschsprung disease: experience with 229 neonates / Y. Zhang, Z. Liu, S. Li [et al.] // Pediatr Surg Int. – 2022. – Vol. 38, № 11. – P. 1533–1540. – doi: 10.1007/s00383-022-05198-9.
7. Chantakhov, S. Prognostic factors of postoperative Hirschsprung-associated enterocolitis: a cohort study / S. Chantakhov, K. Tepmalai, J. Singhavejsakul [et al.] // Pediatr Surg Int. – 2023. – Vol. 9, № 1. – P. 77. – doi: 10.1007/s00383-023-05364-7.
8. Кесаева, Т. В. Особенности течения послеоперационного периода у детей с болезнью Гиршпрунга после эндо-ректальных вмешательств / Т. В. Кесаева, С. А. Караваева, А. Н. Котин, А. В. Каган // Детская хирургия. – 2022. – Т. 26, № 1. – С. 5–9. – <https://doi.org/10.55308/1560-9510-2022-26-1-5-9>.
9. Ji, H. Neuroimmune regulation in Hirschsprung's disease associated enterocolitis / H. Ji, D. Lai, J. Tou // Front Immunol. – 2023. – № 14. – P. 1127375. – doi: 10.3389/fimmu.2023.1127375.

References

1. Morozov, D. A., Pimenova E. S., Korolev G. A. Girschprung-asociirovaniy enterokolit u detey [Hirschsprung-associated enterocolitis in children] / D. A. Morozov, E. S. Pimenova, G. A. Korolev // Vopr. prakt. pediatri [Clinical Practice in Pediatrics]. – 2019. – Vol. 14, № 2. – S. 35–42 [In Russian]. – doi: 10.20953/1817-7646-2019-2-35-42.
2. Frykman, P. K. Critical evaluation of the Hirschsprung-associated enterocolitis (HAEC) score: A multicenter study of 116 children with Hirschsprung disease / P. K. Frykman, S. Kim, T. Wester [et al.]; HAEC Collaborative Research Group (HCRG) // J Pediatr Surg. – 2018. – Vol. 53, № 4. – P. 708–717. – doi: 10.1016/j.jpedsurg.2017.07.009.
3. Nakamura, H. Inflammatory bowel disease in patients with Hirschsprung's disease: a systematic review and meta-analysis / H. Nakamura, T. Lim, P. Puri // Pediatr Surg Int. – 2018. – Vol. 34, № 2. – P. 149–154. – doi: 10.1007/s00383-017-4182-4.
4. Romo Muñoz, M. I. Risk factors associated with the development of enterocolitis in Hirschsprung's disease / M. I. Romo Muñoz, A. Martínez de Aragón, V. Núñez Cerezo [et al.] // Cir Pediatr. – 2018. – Vol. 31, № 1. – P. 34–38.
5. De la Torre-Mondragon, L. Transanal Endorectal Pull-Through for Hirschsprung's Disease / L. De la Torre-Mondragon, J. A. Ortega-Salgado // J Pediatr Surg. – 1998. – Vol. 33, № 8. – P. 1283–1286. – doi: 10.1016/s0022-3468(98)90169-5.
6. Zhang, Y. One-stage transanal endorectal pull-through for Hirschsprung disease: experience with 229 neonates / Y. Zhang, Z. Liu, S. Li [et al.] // Pediatr Surg Int. – 2022. – Vol. 38, № 11. – P. 1533–1540. – doi: 10.1007/s00383-022-05198-9.
7. Chantakhov, S. Prognostic factors of postoperative Hirschsprung-associated enterocolitis: a cohort study / S. Chantakhov, K. Tepmalai, J. Singhavejsakul [et al.] // Pediatr Surg Int. – 2023. – Vol. 9, № 1. – P. 77. – doi: 10.1007/s00383-023-05364-7.
8. Kesaeva, T. V. Osobennosti postoperativnogo perioda u detey s boleznju Girschprunga posle endorektalnikh vmeshatelstv [Features of postoperative course in children with Hirschsprung disease after endorectal interventions] / T. V. Kesaeva, S. A. Karavaeva, A. N. Kotin [et al.] // Detskaya khirurgiya [Russian Journal of Pediatric Surgery]. – 2022. – Vol. 26, № 1. – P. 5–9 [in Russian]. – <https://doi.org/10.55308/1560-9510-2022-26-1-5-9>.
9. Ji, H. Neuroimmune regulation in Hirschsprung's disease associated enterocolitis / H. Ji, D. Lai, J. Tou // Front Immunol. – 2023. – № 14. – P. 1127375. – doi: 10.3389/fimmu.2023.1127375.

Поступила 02.07.2025 г.